Aus der Chirurgischen Klinik der Universität Marburg-Lahn
Direktor: Professor Dr. Klapp.

Die konservative und operative Knochenbruchbehandlung an der Marburger Chirurgischen Klinik

unter besonderer Berücksichtigung der wichtigsten Frakturen an den Extremitäten

INAUGURAL-DISSERTATION
ZUR ERLANGUNG DER DOKTORWÜRDE
IN DER GESAMTEN MEDIZIN
DER HOHEN MEDIZINISCHEN FAKULTÄT
DER PHILIPPS-UNIVERSITÄT MARBURG

VORGELEGT VON

KURT UFFELMANN
MEDIZINALPRAKTIKANT AUS GEMÜNDEN (WOHRA)

Marburg-Lahn
Buchdruckerei Hermann Bauer
1935

Angenommen von der Medizinischen Fakultät Marburg
am 12. 4. 1935.
Gedruckt mit Genehmigung der Fakultät.
Referent: Prof. Dr. Klapp.

R. UNIV.
BIBLIOTHEEK
LEIDEN

Meinen Eltern

Digitized by the Internet Archive
in 2026

https://archive.org/details/IA41554421_0072

Wenn man heute eine Statistik aufstellen würde über die Knochenbrüche in den letzten 20 bis 30 Jahren, so würde man erstaunt sein, in welcher Zahl dieselben zugenommen haben. Hiermit Schritt haltend, hat aber auch die Knochenbruchbehandlung von jener Zeit bis heute entsprechende Fortschritte gemacht. Die Zunahme der Frakturen überhaupt ist ja wie bekannt zurückzuführen auf die immer mehr sich häufenden Unglücksfälle, bedingt durch die Maschinisierung und Motorisierung unseres Zeitalters. An der Spitze der Frakturen marschieren heute diejenigen, die in den Fabriken usw. erworben sind, an zweiter Stelle stehen die Motorrad-, Auto- und Eisenbahnunfälle, an dritter Stelle rangieren die landwirtschaftlichen Unfälle, während die Frakturen, mit denen wir es vor dem Zeitalter der Technik zu tun hatten, heute an die letzte Stelle kommen. Zu diesen letzteren gehören zwar auch noch die landwirtschaftlichen Unfälle, denen aber eine Extrastelle eingeräumt werden muß.

Mit dieser starken Zunahme traten nun auch immer größere Anforderungen an die Frakturbehandlung heran, und man hat dieselben in den letzten Jahren geradezu bis zu einer feinmechanischen Methode ausgebaut.

Wie es schon seit längeren Jahren in der Frakturbehandlung Verfechter der konservativen und der operativen Behandlung gibt, so hat sich nach Einführung der Knochen-Drahtzugbehandlung, die wir zu den konservativen Methoden rechnen, auch in der Feinmechanik, die bislang nur durch die operative Behandlung ausgeführt wurde, eine konservative hinzugesellt.

Wenn ich oben von der Zunahme der Knochenbrüche überhaupt gesprochen habe, so aus dem Grunde, um hervorzuheben, daß prozentual gerechnet, die Behandlung der Frakturen in den Kliniken eine weit größere ist, als in den früheren Jahren. Die Gründe hierfür sind folgende: zunächst einmal sind ein großer Teil der Frakturen heute weit komplizierter, sodaß sie von vornherein schon klinischer Behandlung bedürfen. Dann aber ist eine Knochenbruchbehandlung ohne Röntgenkontrolle und Feinmechanik jetzt überhaupt nicht mehr ausdenkbar, sodaß diese Fälle ohne weiteres der Klinik zu-

fallen, da der Praktiker wohl selten über derartige Hilfsmittel verfügt. Dann verlangen heute die Berufsgenossenschaften und Versicherungen in jedem Falle von vornherein eine Röntgenaufnahme und zum Teil klinische Behandlung. Schließlich wäre hier auch noch die Nachbehandlung zu erwähnen, die ein bedeutender Faktor in Bezug auf das Endresultat ist. Denn es gilt nicht nur die Fraktur zu heilen, sondern den Patienten bei Entlassung aus der Klinik möglichst sofort Anschluß an das Wirtschaftsleben zu ermöglichen. In Bezug auf die Endresultate werden wir von den Berufsgenossenschaften und Versicherungen weitestgehend unterstützt, da es denselben weniger ausmacht, eine längere Behandlung als eine lebenslängliche Rente zu zahlen. Deshalb hat sich auch das Wort geprägt: Gesundheit ist besser als Rente.

Es ist dieser Arbeit ein Frakturenmaterial von 6 Jahren zu Grunde gelegt (1928 bis 1933), beginnend mit dem Zeitpunkt, zu welchem Herr Prof. Klapp die Leitung der Marburger chirurgischen Klinik übernahm. Es muß gesagt werden, daß die Frakturenbehandlung sich vornehmlich auf die konservative Methode erstreckt und daß von einer operativen Methode der Knochenbruchbehandlung überhaupt kaum geredet werden kann. Ueber 2000 fortlaufende Fälle beweisen klar und deutlich, daß an der Marburger chirurgischen Klinik nur da operativ eingegriffen wird, wo eine andere Behandlung nicht in Frage kommt oder ein schlechteres Endresultat abzugeben verspricht. So wird die vorliegende Arbeit außer Patellar-, Olecranon- und Radiusköpfchenmeißelfrakturen kaum operative Fälle, geschweige denn spitzfindig ausgeklügelte operative Knochenbruchtechnik aufweisen können. Es wäre falsch anzunehmen, daß hier nur um einer Methode willen dieser rein konservative Weg eingeschlagen wird. Nicht nur rein physiologisches Denken, sondern die Erfolge der Behandlungsart sprechen für die Richtigkeit der Methode. Es kann wohl kein Zweifel darüber bestehen, daß aus diesen Gründen heraus die Methode mehr und mehr an Boden gewinnt.

Extensionen

Da wir in den nachfolgenden Abhandlungen sehen werden, daß die Extension in den meisten Fällen der Frakturen die Behandlung der Wahl ist, so sollen hier einige Worte über sie gesagt werden.

Schon aus dem frühen Altertum, zu Zeiten des Hypokrates ist bekannt, daß die Frakturen durch Zug und Gegenzug

eingerichtet und auf Schienen gelagert wurden. Viele Methoden, Richtungen und Ansichten haben im Laufe der Jahrhunderte gewechselt bis sie auf dem heutigen Stande angekommen sind. Immer wieder sind alte längst vergessene Behandlungsmethoden aufgetaucht und mit kleinen Aenderungen dem Standpunkte der jeweiligen Wissenschaft entsprechend wieder angewandt worden. Viele unserer heutigen Methoden hat es früher schon gegeben. Sie sind aber immer wieder fallen gelassen worden, höchst wahrscheinlich deshalb, weil man es nicht verstanden hat, sie richtig anzuwenden.

Durch die verschiedensten Verbände und Materialsorten hat man versucht, die betreffenden Gliedmaßen ruhig zu stellen. So benutzte man zu den zirkulären Verbänden alle möglichen Härtemittel wie: Eiweiß, Kleister, Leim, Wasserglas, Tripolith usw.; zu deren Verstärkung hat man Holzspäne, Pappstreifen, Hanf und sogar Metallschienen mit eingebunden. Schließlich kam man auch zu dem Verbande, der sich wohl am längsten behauptet hat und heute noch behauptet, dem Gipsverband. Aber auch dieser Verband, der bald schon hundert Jahre angewandt wird, genügt nicht allen Anforderungen, die wir an eine moderne Frakturbehandlung stellen. Einmal sitzt er zu fest und führt zu Ischämie, Kreislauf- und Sensibilitätsstörungen, dazu noch zu Drucknekrosen, ein andermal ist er zu viel gepolstert und genügt so wiederum nicht eine ideale Stellungserhaltung der Fragmente zu gewährleisten. Man mußte sich also nach einem anderen Hilfsmittel zur völligen Ruhigstellung der Fragmente umsehen. So hat Steinmann im Jahre 1907 die Nagel-Extensionsmethode entwickelt. Steinmann selbst hat diese Methode durch verschiedene Neukonstruktionen ausgebaut. Im Balkankriege 1912/13 verwandte Prof. Klapp als Erster die Drahtextension.

Diese neue Methode hat sich so bewährt, daß sie zu einem völlig selbständigen Zweige in der Frakturbehandlung ausgebaut worden ist. Auf die sämtlichen Modifikationen der Drahtextensionsbehandlung einzugehen, würde zu weit führen. Erwähnt sei nur der Herzberg'sche Bügel, durch den es möglich war, mit dem über ihm gespannten Draht, an allen Knochen Extensionen auszuüben. Dieser Bügel ist im Laufe der Jahre in allen möglichen Arten modifiziert worden.

Aus den Spannbügeln entwickelten sich langsam die Distraktionsapparate, grundlegend so, daß 2 auf der Unterlage senkrecht befestigte Bügel durch verschiedene Mechanismen einander genähert oder entfernt werden konnten. Durch Weiterentwicklung dieser Apparate sind wir schließlich bis zur abso-

luten Ruhigstellung der Gliedmaßen und Fragmente und somit zur Feinmechanik in der konservativen Knochenbruchbehandlung gekommen. Somit haben wir 1. durch den Draht eine absolut wirkende, d. h. direkt am Knochen angreifende Extension, die niemals durch Heftpflaster, Stärke, Zinkleim, Ledermanschetten, Gips — die alle indirekt wirken — und andere Hilfsmittel ersetzt werden kann; 2. durch den Distraktionsapparat eine so vollkommene Ruhigstellung, sowohl der betreffenden Fragmente, als auch der ganzen Extremität, wie es durch keinen Gipsverband erreicht werden kann. Besonders günstig ist es, daß man die in diesem Distraktionsapparat aufgehängten Gliedmaßen jederzeit vor Augen hat und kontrollieren kann. Vor allen Dingen wird uns so die Behandlung der komplizierten Frakturen erleichtert, da wir uns immer fortlaufend vom Zustand und Aussehen der Wunde überzeugen können. Die Drahtextension hat in den letzten Jahren eine große Verbreitung gefunden, trotz aller Anfeindungen und allen Zweifels. Man hat erkannt, daß sie, wenn mit dem richtigen Handwerk und an der richtigen Stelle angewandt, Gutes zu leisten imstande ist.

Die operativen Methoden der Fragmentvereinigung

Wenn wir im vorhergehenden Kapitel etwas über die Entstehung der rein konservativen Knochenbruchbehandlung der Marburger chirurgischen Klinik gesagt haben, so soll doch wenigstens ein kurzer Ueberblick der verschiedenen Methoden der operativen Fragmentvereinigung — von denen nur die allerwenigsten in der hiesigen Klinik ausgeführt werden — gegeben werden. Wegen der großen Anzahl seien dieselben hier nur kurz aufgezählt und mit einigen Worten erwähnt.

1. Die Verzahnung; das Stellen der Fragmente.
2. Die Knochendrahtnaht.
3. Die Umschlingung mit Draht (Cerclage).
4. Die Nagelung.
5. Der Stütznagel.
6. Die direkte Verschraubung der Fragmente.
7. Verschraubung über Metallplatten.
8. Perkutane Verschraubung mit dem Knochenfeststeller Lambottes.
9. Knochenvereinigung durch Agraffen.
10. Knochenbolzung.
11. Vereinigung mit autoplastischen Knochenschienen.

(Aufstellung nach Matti.)

Das sogenannte Stellen der Fragmente ist eine Methode, die auch an unserer Klinik gelegentlich ausgeführt wird und zwar bei Radiusschaft, Unterarm- und komplizierten Unterschenkelfrakturen. Doch ist dieses Verfahren seit Benutzung des Klapp'schen Zugapparates für Radius-, Radiusschaft- und Unterarmfrakturen, des Distraktionsapparates für Unterschenkelfrakturen, bis auf eine ganz geringe Anzahl von Fällen zurückgegangen.

Die Knochendrahtnaht, die in früheren Jahren wenig ausgeführt wurde, ist heute überhaupt aus der Behandlung der hiesigen Klinik verschwunden.

Dasselbe gilt für die Umschlingung der Fragmente mit Draht; entweder einfach oder in einer für diesen Zweck eigens eingekerbten Rinne.

Die Nagelung wird bei uns in gewissen Fällen vorgenommen. Sie wird aber perkutan angewandt und ist somit nicht zu den operativen Methoden zu rechnen.

Der Stütznagel, der lediglich zu dem Zwecke dient, ein Abgleiten der Fragmente zu verhindern, ist hier nicht im Gebrauch.

Die nun folgenden 6 Methoden haben auch in unserer Klinik keinen Eingang gefunden und werden zum Teil deshalb abgelehnt, weil wir es für unphysiologisch halten, Fremdkörper in solchem Ausmaße in den Organismus hineinzubringen, zum anderen Teil, weil wir physiologischere und gefahrlosere Methoden besitzen, die mindestens dieselben Erfolge geben. Selbst Steinmann, der seine Frakturen nicht in dem Maße konservativ behandelt wie wir, lehnt die Laneschen und Lambotte'schen Methoden bei der Osteosynthese der Epiphysenfrakturen energisch ab, indem er sagt: „Dieses darf aber nicht im Sinne von Lane und Lambotte geschehen, welche darauf ausgingen diese meist das Gelenk beteiligenden Frakturen, selbst wenn sie zersplittert sind, zusammenzuflicken. Die Bilder Lambott'scher und Lanescher Technik, wie sie in Figur . . . uns entgegentreten, würden der Kunst eines Tischlers, Schlossers, Geschirrlöters alle Ehre machen, stellen aber für die frakturierte Knochenepiphyse, durch die operative Schädigung das primäre Infektionsrisiko und die nachträglichen Störungen der versenkten Fremdkörper einen zu schweren Eingriff dar, als daß der letzte gerechtfertigt wäre.“ So wie Steinmann all diese Methoden bei den Epiphysen und beteiligten Gelenken ablehnt, ist Klapp noch einen Schritt weiter gegangen, indem er dies auch bei den Diaphysen tut.

Callusbildung

Neben der guten Reposition der Fragmente haben wir als nächsten wichtigen Faktor in der Behandlung der Frakturen die Sorge um die Callusbildung. Wenn diese zunächst abhängt vom Alter und der Konstitution des Patienten, so gibt es doch auch noch andere Einflüsse, dieselbe zu fördern oder zu hemmen. Im letzteren Falle denken wir zunächst an den Ausfall oder die Ueberfunktion innersekretorischer Drüsen. Dann aber auch an die Schwangerschaft, offene Frakturen und Infektionen. Um die Callusbildung zu fördern oder die völlig ausgebliebene in Gang zu bringen, hat man schon die verschiedensten Methoden angewandt. All diesen Methoden liegt aber der gleiche Gedanke zu Grunde, nämlich eine gewisse Reiztherapie. Diese kann nun sein: ein Bluterguß, Hyperämie, Injektion von reizenden Substanzen zwischen die Fragmente, Beklopfen und Vibrieren der Fragmente, Heißluftbehandlung usw. Die beste Callusbildung hat man aber bei schlechter Stellung der Fragmente gesehen. Dieses hat man sich neuerdings in der hiesigen chirurgischen Klinik zunutze gemacht, indem man die Frakturen je nach ihrer Art bis zu 10 Tagen unreponiert liegen läßt, um so den schärfsten und gleichzeitig physiologischen Reiz zur Callusbildung auszuüben. Auch die Therapie, zwischen die Fragmente Flüssigkeiten zu injizieren, die einen Reiz ausüben und somit eine Entzündung hervorzurufen, ist gelegentlich angewandt worden; jedoch auch hier nur wieder in rein biologischem Sinne, wie: Blut, Blut + Calcium oder Fibrin + physiologischer Kochsalzlösung. Es gibt auch Autoren, die Injektion von Jodtinktur, Milchsäure, Chlorzink, Terpentinöl u. A. empfehlen. Dieses wird jedoch von Klapp ganz energisch aus oben erwähnten Gründen abgelehnt.

Radiusfrakturen (typische)

Die Fraktur des peripheren Endes des Radius ist nicht nur dessen häufigste, sondern eine der häufigsten Frakturen überhaupt, was leicht erklärlich ist, da sie durch Sturz auf die ausgestreckte Hand entsteht.

Die Behandlung dieser Fraktur machte man sich früher sehr leicht. So schreibt Roser 1883: „Die Einrichtung des Radiusbruches ist in den meisten Fällen so leicht, daß sie sich von selbst macht!“ Von ihm stammt auch die Rosersche Schiene, die verschiedentlich durch die von Schede er-

setzt wurde. Um eine ideelle Heilung der Fraktur und eine gute Gebrauchsfähigkeit der Hand zu erzielen, bedarf es in jedem Falle der sorgfältigsten Einrichtung der Bruchstücke, zumal die Diaphyse in den meisten Fällen mehr oder weniger tief in die Epiphyse, die dann dorsalwärts umgekippt ist, eingekeilt wird. Es bedarf daher stärkster Extension, und es hat sich erwiesen, daß es oft nicht mit einem einfachen „Ruck" oder mit einem Ruck über ein Hypomochlion getan ist, sondern man benötigt dazu anhaltenden gleichmäßigen Zug und Gegenzug. Dies geschah zunächst dadurch, daß man die Finger mit Mastisol bestrich und um je 2 Finger ein Gazeläppchen wickelte. Hieran konnte man ziehen und hatte einen gewissen Halt. Der Gegenzug geschah am rechtwinklig gebeugten Oberarm. In dieser Stellung wurde eingegipst, und die Ergebnisse waren mitunter ganz befriedigend. Heute wird an der Marburger Klinik noch etwas anders vorgegangen. Ueber die mit Mastisol bestrichene Hand wird ein Zwirnhandschuh gezogen, der an den Fingerspitzen Bandschlaufen trägt. Der Oberarm wird zuerst rechtwinklig durch eine feststehende gepolsterte Rinne fixiert. Durch die an dem Handschuh vorgesehenen Schlaufen wird ein mit einem Bogen überspannter Metallstab geführt. An diesem ist ein Draht befestigt, der deckenwärts über eine Rolle läuft und seitwärts durch eine Winde gespannt wird und so beliebig extendiert werden kann. In diesem Klapp'schen Apparat spielt sich die Hand meist von selbst in die richtige Stellung ein, und die Fragmente reponieren sich. Dies geschieht alles in Lokalanästhesie oder Narkose.

So wird es vermieden, daß durch den Assistenten das periphere Fragment rotiert und dorsalwärts abgeknickt wird. Außerdem ist es möglich, die Reposition ohne weitere Hilfskräfte durchzuführen und lange Zeit gleichmäßig stark zu extendieren. Die so erhaltene Stellung wird durch einen zirkulären ungepolsterten oder jedenfalls nur ganz wenig gepolsterten Gipsverband fixiert, der direkt an die Hand anmodelliert wird, da meist der radio-ulnare Bandapparat geschädigt ist und nur so Schlotterungen zwischen Radius und Ulna vermieden werden. Es folgt darauf eine Röntgenkontrolle ventrodorsal und seitlich, und erst wenn diese ein gutes Resultat zeigt und der Gips völlig erstarrt ist, wird die Extension abgenommen. Wiedhopf schreibt in seiner Arbeit über die Behandlung der typischen Radiusfrakturen: „Diese Behandlung ist in jeder Weise als physiologisch zu bezeichnen, wenn auch viele von der Altmethode nicht abgehen."

Unter den Altmethoden sei der Lexer'sche Verband genannt, der eine Fixation in Ulnaabduktion und Volarflexion vornimmt. Dann ist noch Zuppinger zu erwähnen, der um die dorsale Einknickung zu vermeiden in Semidorsalflexion fixiert. Beide Methoden sind als unphysiologisch abzulehnen. Es wurde von Klapp die Mittelstellung gewählt, nicht um eine neue Methode zwischen 2 Extremen zu propagieren, sondern weil sie als die physiologischere erschien und somit aus ihr die beste und schnellste Beweglichkeit der Hand zu erwarten war. Der Gipsverband, der auf der Dorsalseite bis zur Höhe des Metacarpalköpfchens, volar bis zur queren Handfalte ein Querfinger bis zur Zwischenfingerspalte reicht und so eine volle Beweglichkeit der Finger zuläßt, bleibt 3 Wochen liegen. Es hat sich gezeigt, daß dies die spätere Beweglichkeit in keiner Weise beeinträchtigt, in einzelnen Fällen aber hatten die Fragmente, die ideal reponiert waren noch nach 14 Tagen ihre Stellung verlassen. Jede vorher angewandte Bewegung ist also gefährlich. Dieser Klapp'schen Behandlungsmethode und der Forderung der Dauer des Gipsverbandes für 3 Wochen (Klapp 1921) haben sich schon viele andere Autoren, wie z. B. Matti, Böhler, Magnus ... angeschlossen.

Radiusschaft- und Unterarmfrakturen

Die Behandlung dieser Frakturen unterscheidet sich bei der konservativen Methode im wesentlichen kaum von der der typischen Radiusfraktur. Es wird wie bei der Letztgenannten in Lokalanästhesie oder Narkose der Arm an den Klapp-schen Apparat gebracht und unter Zug und evtl. distalem Druck auf die peripheren Fragmente die Reposition vorgenommen und unter Röntgenkontrolle zirkulär eingegipst. Nur wird der Gegenzug am rechtwinklig gebeugten Oberarm etwas mehr schultergelenkwärts angebracht, um das Ellenbogengelenk mit ruhig zu stellen, da sonst die Fragmente abrutschen würden. Nur in besonders schwierigen Fällen nehmen wir auch heute noch, was früher fast regelmäßig oder viel häufiger geschah, die blutige Reposition vor. Diese vollzieht sich ebenfalls wieder im Klapp'schen Extensionsapparat. Nachdem der Arm sich wieder in Extensionsstellung befindet, wird am steril abgedeckten Unterarm genau über den Bruchstellen seitlich scharf eingegangen, die Fragmente verzahnt und dann, nach Verschluß der beiden Eingangswunden, unter der dauernd wirkenden Extension eingegipst.

Die Erhaltung der Stellung durch Drahtumschlingung, Metallklammern, Verschraubung oder Anbringung von Platten mitels Schrauben an den beiden Fragmenten wird an der Marburger Klinik nicht vorgenommen. Es wird abgelehnt, gewissermaßen aus einer nichtkomplizierten Fraktur eine komplizierte zu machen und dieselbe durch Einbringung von Fremdkörpern, die wir an sich schon für unphysiologisch halten, noch komplizierter zu gestalten.

Zu erwähnen ist hier noch die Radiusköpfchen-Meißelfraktur, bei der wir, wenn es sich im Röntgenbild um eine deutlich sich zeigende Fraktur handelt, stets die Resektion des ganzen Köpfchens vornehmen, da die Erfahrung gelehrt hat, daß diese Frakturart fast regelmäßig schwerste Formen der Arthritis deformans zur Folge hat und meist zu mehr oder minder großen Versteifungen des Gelenkes führte.

Supracondyläre Humerusfrakturen und Frakturen am Ellenbogengelenk

Die Frakturen am Ellenbogengelenk bedürfen auch einer besonderen Beachtung, zumal es sich hier um ein sehr fein konstruiertes und bei einer Schädigung doppelt empfindliches Gelenk handelt. Es muß also unser Bestreben sein bei einer Schädigung im Bereiche desselben, eine möglichst schonende Heilmethode zu wählen, nicht aber dasselbe durch große operative Eingriffe zu gefährden, da es in letzterem Falle wohl zu einer guten Knochenheilung, aber womöglich zu einer starken Funktionsbeeinträchtigung kommen kann.

Die Fragmente, die hier in Frage kommen, sind meist sehr klein und bieten keine großen Angriffspunkte. Man glaubte daher, hier einen operativen Eingriff stets gerechtfertigt zu sehen. In solchen Fällen bringen wir die Gelenkflächen wieder an ihre ihnen zukommenden Stellen und fixieren sie durch einen Gipsverband oder direkt durch perkutane Nagelung. Man darf sich aber den operativen Eingriff durch zu langes Warten nicht erschweren, da sonst die Dislokationen durch die in Frage kommenden Muskelzüge an den betreffenden Fragmenten zu groß würden und eine operative Stellung, bei der ja nur ein einmaliger Zug ausgeübt werden kann, fast unmöglich gemacht wird.

Handelt es sich um kleine Absprengungen an den Kondylen, so überlassen wir sie, wenn es sich um geringfügige Dislokationen handelt bei gegebener Ruhigstellung des Armes sich selber; im anderen Falle jedoch exstirpieren wir dieselben.

Die Absprengung des Prozessus coronoideus wird operativ, d. h. durch Exstirpation desselben behandelt wenn er in das Gelenk hineingespießt ist. Sonst genügt eine einfache Ruhigstellung des Armes.

Zeigt sich bei Abbruch des Olecranons und rechtwinkliger Beugung im Ellenbogengelenk keine größere Dislokation, so genügt eine Fixierung des Armes in dieser Stellung. Bei mäßiger Dislokation versuchen wir die Reposition durch einfache perkutane Drahtbohrung in axialer Richtung und fixieren die erhaltene Stellung im Gipsverband. Ist dies aus irgendwelchen Gründen nicht möglich, so geschieht hier, wie in den Fällen mit großer Dislokation die Vereinigung der Fragmente analog wie bei der Patellarfraktur nach Schultze-Duisburg; die Stellungserhaltung geschieht wieder im Gipsverband in Streckstellung.

Besteht bei einer Olecranonfraktur eine große Dislokation und ist schon einige Zeit bis zur Behandlung verstrichen, sodaß eine Muskelkontraktur eingetreten ist und eine Reposition mit einmaligem Zug nicht möglich ist, so überwinden wir die Kontraktur und Dislokation durch einen Dauerzug mittels Drahtextension am Olecranon. Nach einiger Zeit rückt das Fragment tiefer, bis es an seine alte Stelle tritt, wo es dann durch einen in axialer Richtung gebohrten Draht und Gipsverband oder durch einen Gipsverband allein fixiert wird.

Die supracondyläre Humerusfraktur war bislang die Fraktur, die nach der Behandlung die schlechtesten Erfolge in Bezug auf Funktionstüchtigkeit des Gelenkes zeigte. Als einfache, glatte Fraktur kommt sie meist im Kindesalter vor, während es bei Erwachsenen häufig zu Luxationen führt und im Falle der Fraktur sich noch T- und Y-Brüche in das Gelenk hinein hinzugesellen.

Da es sich hier um ein oder mehrere kurze Fragmente handelt, können sich die Muskelkräfte am kurzen und langen Hebelarm so auswirken, daß fast in den meisten Fällen erhebliche Dislokationen entstehen. Will man diese Frakturen nicht nach Lambotte oder Lane in ganz radikaler Weise operativ durch Schienung, Verschraubung und Drahtumschlingung angehen, so blieb bislang nur die Methode übrig, in tiefer Narkose nach kräftigem Zug am Unterarm die so erhaltene durch Gips zu fixieren. Die Ergebnisse waren fast immer schlecht, hinzu kam, daß bei zu festsitzendem Gips evtl. sich schwerwiegende Nerven- und Muskelschädigungen einstellten, bei zu lockerem Gips aber die gute Repositionsstellung verloren ging. So ist es zu verstehen, daß bei diesen Frakturen

vielen Autoren kein anderer Ausweg zu bleiben schien, als doch die Fragmente blutig zu reponieren, zumal es sich gezeigt hat, daß man mit der Extensionsmethode durch indirekten Zug (Heftpflasterzüge usw.) nicht auskommt.

Eine erfreuliche Tatsache war es, daß nach Einführung der Klapp'schen Drahtextension sich auch bei dieser Fraktur ein Weg fand, der wieder zur konservativen Methode zurückführte. Diese Methode der Extension sei hier kurz geschildert: Es wird in Lokalanästhesie oder Chloräthylrausch durch die Ulna etwa 2 cm vom Olecranon entfernt ein Draht gebohrt. An diesem wird, am Oberarm, bei horizontal, in Trickotschlauchschwebe gelagertem Unterarm, ein vertikaler Zug ausgeübt. Der Unterarm spielt sich bei dieser Extension von selbst in eine Mittelstellung ein. Bei dem so aufgehängtem Unterarm, der im Ellenbogen rechtwinklig gebeugt ist und bei dem alle Muskeln entspannt sind, hat es sich gezeigt, daß es möglich ist durch dauernden Zug auch sehr große Dislokationen zu beseitigen. Bei der so angebrachten Extension bleibt das Schulter- und Handgelenk völlig frei beweglich, auch kann der Unterarm um seine Längsachse gedreht werden; alles Vorzüge, die nach Abnahme der Extension die Funktion des gesamten Armes schneller in Gang bringen und die Nachbehandlungszeit abkürzen.

Zu bemerken ist noch, daß unter der Drahtextension die Schwellungen an den Frakturstellen am schnellsten zurückgehen. Auch können wir uns ständig mit bloßem Auge von dem Fortschritt der jeweiligen Extension überzeugen. Zum Schluß sei noch ein Satz aus einer Arbeit von Prof. Boeminghaus über diese Fraktur hier angeführt: „Keins der bisherigen unblutigen Verfahren leistet das gleiche wie sie, und seit ihrer Anwendung haben wir die blutige operative Reposition bei der supracondylären Fraktur nicht mehr nötig gehabt."

Die subcapitalen und Humerusschaftfrakturen

Die Behandlung der supcapitalen Humerusfraktur ist im Grunde genau dieselbe wie die der supracondylären und besteht in der Drahtextension. Handelt es sich jedoch um eine einfache Fraktur mit guter Stellung, so versuchen wir natürlich mit einer Abduktionsschiene oder einem primär angelegten Abduktionsgips auszukommen. Meistens wird aber diese Behandlung nicht genügen, zumal ein großer Teil der Frakturen eingekeilt ist und einer ganz energischen Extension be-

darf, um die Fragmente wieder in die richtige Lage zurückzubringen.

Dazu bedienen wir uns wieder der Drahtextension und haben hier je nach der betreffenden Lage (Stellung, Komplikationsgrad, Alter) 2 Methoden: 1. die temporäre Drahtextension mit unmittelbar nachfolgender Fixierung der erhaltenen Stellung im Gipsverband bei noch liegendem Draht im Schupp'schen Extensionsapparat für Oberarmfrakturen; 2. die dauernde Drahtextension, die der bei der supracondylären Humerusfraktur entspricht. Da es unser Bestreben ist, die Fixation möglichst in der physiologischen Mittelstellung vorzunehmen, weil hieraus bezüglich der Funktion der Gelenke die besten Ergebnisse resultieren, so ist man auch bei dieser Fraktur so vorgegangen, daß man bei rechtwinklig erhobenem Oberarm und hierzu wieder rechtwinklig gebeugtem Unterarm extendiert bezw. eingipst. Dabei ist es gleichgültig, ob der Patient, wie wir bei den beiden Methoden sehen werden, aufrecht sitzt oder liegt. Da wäre zunächst die Drahtextension am rechtwinklig gebeugtem Unterarm und rechtwinklig abduziertem Oberarm mit sofortig anschließender Eingipsung. Es zeigte sich sehr bald, daß man hier noch viel mehr als bei den Radius- und Unterarmfrakturen auf Schwierigkeiten stieß, da es sich nicht um einen Dauer- sondern um einen kurz anhaltenden kräftigen Zug handelt. Beim starken Extendieren ging der Oberkörper des Patienten immer mit. Es mußte also gelingen, diesen genügend zu fixieren. Dies geschah durch den Schupp'schen Extensionsapparat, der im Prinzip, einen um seitlich ziehen zu können, um einen rechten Winkel gekippten Klapp'schen Extensionsapparat darstellt. Das Wesentliche dieses Apparates ist aber, daß er den Schemel für den Patienten, die Fixationsapparatur für den Oberkörper und die Extensionsanlage fest miteinander zu einem starren System verband. Genau wie beim Klapp'schen Extensionsverband eine rinnenförmige Schale am Oberarm angreift, so hat Schupp eine solche konstruiert, die auf der Seite des frakturierten Oberarms etwa handbreit unter der Achselhöhle sitzt. Damit diese nun nicht auch noch als Hypomochlion wirkt, greift eine Gegenfixation auf der anderen Beckenseite an. So ist eine völlige Fixation gegeben und man kann nun an einem etwa 2 cm unterhalb des Olecranons durch die Ulna gelegten Draht beliebig extendieren und bei guter Stellung nach Röntgenkontrolle eingipsen. Es ist nur dabei zu beachten, daß der Gips zur genügenden Fixation auch über beide Beckenkämme reicht, da sonst noch jede Verschiebung mög-

lich ist. Das Vorteilhafte an dieser Behandlung besteht darin, daß die Patienten, besonders ältere Leute, mit dem Gips aufstehen können.

Die zweite Behandlungsmethode gleicht, wie schon oben erwähnt, im wesentlichen der der supracondylären Humerusfraktur. Da es sich hier bei der angewandten Drahtextension um einen dauernden Zug handelt, so ist eine vollkommene Fixierung des Oberkörpers nicht nötig. Der Oberkörper wird lediglich durch ein breites Tuch oder einem Gazeschlauch gegen die der frakturierten Seite gegenüberliegenden Bettkante fixiert. Es wird nun bei rechtwinklig abduziertem Oberarm, der sich in horizontaler Lage befindet und bei dazu wiederum rechtwinklig gebeugtem in vertikaler Lage sich befindendem Unterarm an einem durch die Ulna gebohrtem Draht, mit Gewichten über eine Rolle ein horizontaler Zug ausgeübt. Bei dieser Dauerzugbehandlung haben wir wieder den Vorteil, daß sämtliche benachbarten Gelenke frei beweglich sind.

Finger- und Mittelhandfrakturen

Auch bei den Finger- und Mittelhandfrakturen ist bei uns, wenn wir nicht, wie bei jeder einfachen Fraktur und von vornherein gut gestellten Fragmenten, mit einem Schienen- oder einfachen Gipsverband auskommen die Drahtextension die Behandlung der Wahl geworden. Bei harmlosen Fingerfrakturen und Fissuren benutzen wir, wie bei jeder Ruhigstellung eines einzelnen Fingers, auch kleine Aluminiumschienen, die über den Finger gesteckt werden.

Die Extensionsbehandlung hat sich entwickelt aus den Extensionsversuchen mit Fingerlingen von Zeughandschuhen, die mit Mastisol am Finger befestigt und mit Seidenfäden gegen eine tennisschlägerartige Umrahmung gespannt wurden (1916). Hierauf folgte die Extension nur mit Seidenfäden durch die Fingerbeere. Diese beiden Methoden lieferten schon ganz befriedigende Resultate, wurden aber sogleich in den Hintergrund gedrängt, als auch hier die Drahtextension einsetzte. Zunächst führte man hier einfach den Draht durch die Fingerspitze, drehte die beiden Enden zusammen und befestigte dies elastisch gegen die Umrahmung oder beim Einzelfinger gegen einen hirtenförmig gebogenen Stab. Beide Fixationshilfsmittel wurden mit in eine am Unterarm angelegte Gipsmanschette eingegipst. Diese Methode ist auch heute noch dieselbe geblieben, nur hat man die sich leicht biegenden Drähte durch dünne etwas härtere ersetzt, über die, wie bei

der Extension an den großen Knochen, ein kleiner Bügel gespannt ist, sodaß man einen starken gleichmäßigen Zug ausüben kann. Die Umrahmung ist jetzt aus einem mit Löchern versehenen Stahlband gewählt; durch diese Löcher werden die an den Bügeln angebrachten Drähte geführt. Die Drähte tragen an den Enden feine Gewinde, an denen man die Extension durch einfache Flügelschrauben straffer oder lockerer gestalten kann.

Es braucht hier nicht auf jede einzelne Fraktur eingegangen zu werden. Zur Methode sei nur folgendes gesagt, es wird immer an der der Fraktur sich anschließenden Phalange extendiert, nicht etwa in jedem Falle an der Endphalange. Dies geschieht deshalb, um die Gelenke möglichst zu schonen, die durch die starke Extension nur unnütz geschädigt würden und außerdem den Zug noch abschwächten. Selbstverständlich werden auch hier die Zugwirkungen durch Röntgenaufnahmen kontrolliert.

Die anderen konservativen Behandlungsmethoden verschiedener Autoren beschränken sich meistens auf die verschiedenstartigen Schienenverbänden verbunden mit indirekten Extensionen. Dazu kommen natürlich noch die mannigfachen Gipsverbände, die zum Zwecke der Fixierung und Extendierung ohne und nach Operationen angelegt werden. Zu erwähnen ist hier wohl nur der Böhler'sche Gipsverband bei der Bennet'schen Fraktur, der äußerlich dem eines Radiusgipses gleicht und nur über dem Grundgelenk, zur besseren Fixierung der Fragmente, eine Eindellung trägt.

Klapp hat durch Verbindung der Drahtextension durch den Daumen in Verbindung mit einer Ledermanschette am Vorderarm und Hand hervorragende funktionelle Resultate bei der Bennet'schen Fraktur erzielt.

Bei operativen Eingriffen hat man sich auch hier nicht gescheut Schienen, Drahtumschlingungen und sogar Quernagelungen mit Metallstiften anzubringen. Als ein wenig verständliches Beispiel sei hier nur eine Behandlungsmethode von Lambotte angeführt. Bei Fraktur einer Grundphalange läßt er die beiden Endphalangen rechtwinklig abbeugen und treibt senkrecht durch das Mittel-Grund-Phalangengelenk einen Nagel durch die beiden Fragmente. Man darf sich natürlich nicht wundern, wenn in einem solchen Falle die Fraktur zwar ganz gut heilt, das Gelenk aber mit einer völligen Versteifung auf eine solche Mißhandlung antwortet.

Oberschenkelfrakturen

Schenkelhalsfrakturen

Die Schenkelhalsfraktur ist in ihrer Behandlungsart schwierig und in ihrer Behandlungsdauer langwierig. Auf die verschiedenen Frakturen (supcapitale, mediale, laterale und intertrochantere . . .) und ihre Behandlung in jedem einzelnen Falle hier einzugehen, würde zu weit führen. Es sei deshalb hier nur von der allgemeinen Behandlungsmethode der Schenkelhalsfrakturen gesprochen, zumal die Behandlungsarten der einzelnen Fälle in keinen wesentlichen Punkten von einander abweichen. Es ist natürlich auch hier unser Bestreben die Fragmente auf möglichst konservativem Wege wieder zu vereinigen. Die einzige Gefäßversorgung des Kopfes geschieht durch eine kleine Arterie, die durch das Lig. teres zieht, im Alter meist verkalkt, obliteriert und bei einer Fraktur sogar häufig abgerissen ist. Der Kopf liegt also dann völlig ernährungslos in der Gelenkpfanne und würde vom Körper als Fremdkörper behandelt und nekrotisch werden. Es muß daher unser Bestreben sein schnelle, gute und schonende Reposition auszuführen, um den Kopf zu erhalten und zur Anheilung zu bringen. Es zeigt sich sehr oft, daß dieses nur sehr schwer und mit großer Geduld gelingt. Aber dennoch ist die Prognose nicht so schlecht, wie sie von manchen Autoren hingestellt wird, wenn sie auch bei alten Leuten quoad vitam durch Hinzukommen von Bronchitiden, hypostatischen Pneumonien, Thrombosen mit folgenden Embolien, chronischen Cystitiden mit Harnstauungen und den manchmal unvermeidlichen Dekubitalschäden, gelegentlich zum Exitus führt.

Die Hauptsache ist und das kann nicht oft genug betont werden, daß die Fraktur, sei sie operativ oder konservativ gestellt, nicht zu früh belastet wird, hat es sich doch gezeigt, daß bei Frakturen, die als glänzend geheilt und belastungsfähig entlassen waren sogar noch nach 2—3 Jahren Nekrosen des Kopfes eintraten.

Die Fraktur wurde bis vor garnicht langer Zeit bei uns durch einen umfassenden Beckengips, wobei sich das Bein der frakturierten Seite in Abduktions- und Innenrotationsstellung befand, behandelt. Neuerdings führen wir nach der Reposition der Schenkelhalsfrakturen Drahtstifte durch die Fraktur, um dann anschließend wieder in der Whitmanstellung einzugipsen. Der Patient kommt auf den Schedetisch. In Narkose wird das in Abduktion und Innenrotation gebrachte Bein mit Windenzug, durch Extension reponiert. Der

Schenkelhals wird abgetastet und auf ihm ein verstellbarer Winkelmesser geleget und so eine Röntgenaufnahme angefertigt. Es muß versucht werden, daß der Schenkelhalswinkel dem des eingestellten Winkelmessers entspricht, was durch entsprechende Veränderungen bei der Abduktion, Innenrotation und Extension zu erreichen und mittels Röntgenkontrolle zu bestätigen ist. Man tastet sich nun den Trochanter ab, geht mit dem Bohrstachel etwa 2 Querfinger unterhalb der oberen Kante bis auf den Knochen ein, hält den Bohrstachel genau in der Richtung der Achse des Schenkelhalses und bohrt einen dünnen, aber starken, nicht rostenden Draht bis tief in den Schenkelkopf ein. Wenn man es für nötig erachtet, kann man noch einen zweiten Draht einbohren.

Die hierfür verwandten Drahtstifte sind noch mit einem besonderen Mechanismus versehen. Sie bestehen gewissermaßen aus 2 Teilen. Der zweite Teil läßt sich, wenn der Draht eingebohrt ist, durch eine leichte Linksdrehung abdrehen; der erste Teil des Drahtes ist in seiner Länge ungefähr so gewählt, daß er der Entfernung von Schenkelhals bis zum Trochanter, im Normalfall, entspricht. Hiernach wird der übliche Beckengips angelegt. Nach einigen Tagen wird der Gips schalenförmig aufgeschnitten und die Patienten liegen von nun an nur noch in der Gipsschale. So ist es möglich, das Bein gleich zu massieren und die Frakturstelle mit Heißluft und Beklopfen zu behandeln. Hat sich nach geraumer Zeit Callus gebildet, so können in der Gipsschale ganz leichte Bewegungen ausgeführt werden. Bei Patienten, bei denen wir von vornherein annehmen, daß sie sehr unruhig sind, schneiden wir den Beckengips nicht auf, da sich sonst die Drähte wieder lockern können. Am Ende der Behandlungszeit erhält der Patient einen Schienenhülsen-Gehapparat, um auch jetzt noch die Frakturstelle, die ja statisch am meisten exponiert ist, weitgehend zu entlasten. Die Patienten lernen in diesem Apparat laufen, werden in ihm nach Hause entlassen und tragen ihn meist noch viele Wochen.

Sollten die eingeführten Drähte später störend wirken, so sind sie leicht in Lokalanästhesie zu entfernen. Die Bohrkanäle sind später kaum noch im Röntgenbild zu erkennen.

Wenn nicht Interposition von Weich- oder Kapselteilen uns dazu zwingt, so sehen wir uns wohl in keinem Falle dazu veranlaßt, operativ vorzugehen. Kocher stand auf dem Standpunkt, daß bei intrakapsulären Frakturen der Kopf in jedem Falle nekrotisiere und schlug vor, das abgebrochene Stück frühzeitig operativ zu entfernen. Dieser Ansicht schließt

sich wohl heute niemand mehr an. Lambotte und Lane versuchen außer ihren breiten und tiefeingeführten Schrauben die Fragmente durch angeschraubte Platten zu vereinigen. Lambotte geht sogar noch soweit, daß er in den Schenkelhals einen Bolzen einführt und die Fragmente dann durch Drahtnaht vereinigt. Matti schlägt bei lateraler Schenkelhalsfraktur die Drahtextension am Oberschenkel auf eine ungefähre Dauer von 8 Wochen vor. Anschließend langsame Entlastung, Liegebehandlung oder Gehschienen für weitere 4 Wochen. Wir glauben nicht, daß diese Behandlung genügen wird. Erstens nicht in der Zeit und zweitens nicht, da durch die Extension die Fragmente nicht genügend aufeinander gepreßt werden. Völlig unverständlich erscheint es uns jedoch, daß Autoren dreikantige scharfe Nägel in den Schenkelhals einschlagen und die Patienten hiermit schon nach kurzer Zeit aufstehen und sogar herumlaufen lassen. Wir müssen mit Bestimmtheit annehmen, daß diese Fälle nicht ideal ausheilen oder zu Spätschädigungen führen. Es soll sich auch gezeigt haben, daß der Knochen hierauf mit einer Nekrotisierung des Bohrkanals und der zwischen den Kanten liegenden Räume geantwortet hat. So ist also ein kreisrunder Bohrkanal mit dem Radius einer Nagelkante entstanden und atrophiert. Manche Autoren glauben, daß durch die Nägel zu große Schädigungen hervorgerufen würden und sie benutzen autoplastische Knochenspäne zur Bolzung. Sowohl Lexer, Hey-Groves, Whitman, Delbet, Albee, Nordenbos u. A. bohren vom Trochanter aus Knochenkanäle, von wo sie periostbekleidete Tibia- oder Fibulazapfen durch die Bruchstelle bis in den Kopf vortreiben. Trendelenburg geht auf die Bruchstelle blutig ein, stellt die Fraktur und treibt dann vom Trochanter einen Nagel durch. König durchtrennt den Glutaeus maximus bis zur Trochanterspitze und geht bis auf den Knochenschaft vor. Nach Periostabschiebung schlägt er die vordere Trochanterschale ab, sodaß sie noch in den obenliegenden Sehnen hängen bleibt. Der nun vorliegende Schenkelhals wird bis zur Bruchstelle freigemacht, die Fraktur gestellt und ein Nagel durch Trochanter, Fraktur und Kopf getrieben. Es erfolgt Reposition der Trochanterschale und Vernähung.

Oberschenkelschaftfrakturen

Bei den Oberschenkelschaftfrakturen haben wir es mit Brüchen zu tun, die wir auf Grund der meist großen Dislokationen der Fragmente, hervorgerufen durch die starken

Muskelzüge schnell und gut stellen müssen. Mit einfachem operativen Stellen und anschließendem Beckengips kommen wir hier nicht aus, da die Fragmente immer wieder abrutschen und so sehr leicht Kontrakturen und Verkürzungen entstehen. Es bleibt also nur noch, wenn wir nicht operativ vorgehen wollen — durch Drahtumschlingung, Plattenverschraubung oder Bolzung — die Dauerextension übrig. Wir behandeln unsere Schaftfrakturen so, daß wir, je nach ihrer Lage, entweder am oberen Tibiaende oder am Femur selber, eine Drahtextension anlegen. Die Drahtextension durch das obere Tibiaende wenden wir nur bei supracondylären Femurfrakturen oder bei solchen an, bei denen das Kniegelenk mitbeteiligt ist. Dies geschieht bei den supracondylären Frakturen, um unerwünschte Kippwirkungen zu vermeiden, in allen anderen Fällen extendieren wir am Femur selber. Der Draht wird stets unter Berücksichtigung der Anatomie des Kniegelenkes von lateral nach medial oder umgekehrt gebohrt. Man hüte sich nur bei intraarticulären Femurfrakturen vor zu starkem Zug, um das immerhin schon schwer geschädigte und meist durch einen Bluterguß geschwollene Kniegelenk nicht zu überdehnen. In diesem Falle wenden wir auch gern eine Kombination von leichter Extension und Quengelgips an. Zur Lagerung benutzen wir das Klapp'sche Schwebelagerungsgerät, in dem wir den Unterschenkel in Abduktionsstellung im Trickotschlauch-Schwebeverband aufhängen.

Operativ werden bei uns die Femurschaftfrakturen nur dann behandelt, wenn es sich durch ein evtl. starkes Trauma oder bei Rotationsfrakturen, um Weichteilinterpositionen handelt. Schließlich noch, wenn wir eine komplizierte Fraktur vor uns haben. In allen diesen Fällen wird die Fraktur aber nur blutig gestellt, die Wunde versorgt und dann wie bei jeder anderen Fraktur eine Drahtextension angelegt. Bei vielen Autoren ist diese Fraktur ein Hauptbetätigungsfeld für ihre operativen Behandlungsmethoden. So sehen wir auch hier Schrauben, Platten, Drahtumschlingungen und viele andere Hilfsmittel, mit denen man die Fragmente zusammenbastelt.

Natürlich hat man für diese operativen Methoden eine große Anzahl von Instrumenten konstruiert, die manchmal geradezu bis ins Groteske gehen und nicht immer dazu angetan sind, Knochen, Periost und das übrige Gewebe zu schonen, sondern eher noch zu dem operativen Eingriff eine weitere Schädigung hinzuzufügen.

Patellarfrakturen

Die Patellarfraktur ist wie die Olecranonfraktur eine der wenigen, die wenn es sich um eine auf dem Röntgenbild mit Dislokation zu erkennende Fraktur handelt, immer operativ angegangen wird. Die Behandlung, die bei uns in allen Fällen angewandt wird, geschieht nach Schultze-Duisburg. Es handelt sich hier um die beidseitige Vereinigung des accessorischen Streckapparates mit der Gelenkkapsel und mit der präpatellaren Fascie, um so wieder ein Lager für die Patella zu schaffen. Man geht folgendermaßen vor: Nach einem nach unten oder oben konvexen Bogenschnitt und Ausräumung der meist vorhandenen Blutcoagula zwischen den Fragmenten werden diese mit einer Müceux-Zange gefaßt, unter Dehnung des Mm. Quadriceps vertikal luxiert, d. h. aufgestellt. Es folgt nun die sorgfältige Naht des Reservestreckapparates und der Kapsel von beiden Seiten her bis zu den Rändern der Kniescheibe mit starkem Catgut. Dann werden die beiden Fragmente durch Druck wieder in ihre normale Lage gebracht und stehen so fest aufeinander. Es folgen die Naht der präpatellaren Fascie, subcutane- und Hautnähte. Darauf wird das Kniegelenk eingegipst.

An Abweichungen von dieser Methode sind unter dem gesamten Material der letzten 6 Jahre nur 2 Fälle bekannt. Bei dem einen Fall wurden aus unbekannten Gründen durch das obere und untere Fragment je ein Kanal gebohrt, durch jeden ein starker Seidenfaden gezogen und dieselben mit dem Lig. patellae vereinigt. Bei dem zweiten Fall handelt es sich um eine durch Unvorsichtigkeit des Patienten entstandene Refraktur. Bei Wiedereröffnung zeigte sich, daß der Reservestreckapparat schwer beschädigt und stark aufgefasert war. Die Fragmente wurden wieder fest aufeinander und durch quer angelegte Catgutnähte, die dann in der Längsrichtung unterstochen wurden, vernäht. Um die Fixierung der beiden Fragmente weiter zu sichern, wurde eine dicke Seidennaht rings um den knöchernen Rand der wiedervereinigten Patella gelegt. Darauf folgte ein gefensterter Gipsverband von den Zehen bis zum Oberschenkel.

Lambotte führt die Knochennaht mit Draht aus und von Bergmann und König haben sich ihm hierin angeschlossen. Payr durchbohrt die Fragmente in Längsrichtung, zieht den Draht oben durch die Quadricepssehne unten durch das Lig. patellae, sodaß derselbe nach dem Zusammendrehen völlig verborgen liegt. Die Drahtnaht wird immer so gelegt, daß der Draht nicht den Gelenkknorpel durchbohrt und schädigt.

Viele Methoden unterscheiden sich nur dadurch, in welcher Winkelstellung (100 bis 110 bezw. bis 140 Grad) sie das Knie lagern um Versteifungen in Streckstellung zu verhindern. Wir verwenden all diese Methoden nicht und haben, wie auch viele andere Kliniken, mit der Schultze-Duisburg'schen Naht die besten Erfolge.

Unterschenkelfrakturen

In den Unterschenkelfrakturen haben wir ein Gebiet, in dem sich die Drahtextension wohl am segensreichsten ausgewirkt hat. Sie ist zu einer geradezu meisterhaften Vollendung ausgebaut worden. Es gibt wohl heute an der Marburger chirurgischen Klinik kaum noch eine Unterschenkelfraktur, die nicht gedrahtet ist. Das wichtigste an der Frakturbehandlung der Unterschenkel ist der Ausbau der Feinmechanik, der es ermöglicht in fast allen Fällen eine ideale anatomische Stellung der Fragmente zu erreichen und so auch zur Ausheilung zu bringen. Welch wirtschaftliche Bedeutung dies hat, zeigen groß angelegte Statistiken von Böhler und vielen Berufsgenossenschaften, die ein geradezu erschreckendes Bild geben darüber, was für Renten gezahlt werden auf Grund schlecht geheilter Unterschenkelfrakturen und inwieweit es möglich ist, durch fachgemäße Behandlung, die Zahlung ungeheuerer Summen einzudämmen.

Wenn wir nun zur Therapie der Unterschenkelfrakturen schreiten, so ist es eine Selbstverständlichkeit, daß wir vorher die Diagnose durch eine Röntgenaufnahme in 2 Ebenen, die nach Möglichkeit auch noch die beiden benachbarten Gelenke berücksichtigt, sicherstellen. Wir haben bei späteren Begutachtungen des öfteren gesehen, daß von Hausärzten Schädigungen des Unterschenkels, die äußerlich keinen wesentlichen Befund gaben ohne Röntgenaufnahme behandelt worden sind und auf Grund einer so übersehenen vielleicht nur geringfügigen Fraktur, zu Dauerschädigungen geführt haben.

Da es sich gezeigt hat, daß die Fragmente nach Ruhigstellung und Reposition oft auch noch nach längerer Zeit ihre Stellung etwas verändern, so ist es bei uns zur Regel geworden, daß wir dieselben von Zeit zu Zeit einer Röntgenkontrolle unterwerfen. Wenn auch die Krankenkassen zur größten Sparsamkeit ermahnen und mancher Kampf um die Anfertigung eines Röntgenbildes entsteht, so glauben wir doch ihr hiermit einen guten Dienst zu erweisen und sie bezw. die Berufsge-

nossenschaft vor Dauerrenten zu bewahren. Bei der Anwendung der Drahtbehandlung für die Unterschenkelfraktur im einfachen Distraktionsapparat stellten sich zunächst vielerlei Schwierigkeiten ein, da es nicht immer gelang, die einmal gewonnene, anatomisch ideale Stellung zu erhalten, sodaß immer wieder ein Abrutschen und sich Senken der Fragmente vorkam. Diesem Uebel wurde erst Abhilfe geschaffen, als man es wagte mit einem oder sogar 2 Drähten in Frakturnähe die betreffenden Fragmente zu fixieren. Um die wirkliche Feinmechanik der so geschaffenen Distraktionsapparate zu demonstrieren, sei hier gesagt, daß mit ihnen Distraktions-, Innenrotations-, Außenrotations-, Pronations- und Supinationsbewegungen auszuführen sind. Außerdem kann man die beiden Fragmente auch noch gegen einander verschieben und durch die beiden frakturnahen Drahtbügel, die mit Schraubengewinden gegen Aufsatzbügel verstellbar sind, ist Zug und Druck nach allen Richtungen hin möglich.

Ist die Distraktion angelegt, so umgeben wir die Drahtein- und Austrittsstellen mit sterilen Gazekompressen. Den Raum zwischen Bügel und Haut füllen wir durch reiterförmig dem Draht aufgesetzte Filzringe aus, um so ein Abrutschen des Beines in seitlicher Richtung zu verhindern.

Außer dem einen Draht, der am Calcaneus in der Mitte zwischen Ferse und Malleolus internus eingeführt wird, werden die übrigen 2 oder 3 Drähte durch die Tibia gebohrt. Es wird zunächst stark distrahiert und die Fragmente in ihrer Längsachse gestellt. Dann werden unter Zurückschraubung der Distraktionsbügel die Fragmente eng auf einander gepaßt. Hinzutreten können noch feine Korrekturen durch Betätigung der Hilfsbügel.

Handelt es sich um eine komplizierte Unterschenkelfraktur, so wird sie nach primärer Wundversorgung, wobei wir immer bestrebt sind, aus einer komplizierten eine nichtkomplizierte zu machen oder wenigstens den etwa freiliegenden Knochen durch Transplantation zu decken, genau wie jede andere Unterschenkelfraktur behandelt.

Bei der im Distraktionsapparat liegenden Fraktur haben wir den Vorteil, uns jederzeit vom Aussehen der Wunde und ihrem Heilverlauf überzeugen zu können.

Stellen wir auf dieselbe Art und Weise schwere komplizierte Zertrümmerungsfrakturen, so wird die Wunde nach Ausspülung mit Rivanol offen gelassen, um so dem mit reichlich Fett gemischtem Blut freien Abfluß zu schaffen. Außerdem stellen wir das Fußende des Bettes hoch, um den Fettröpfchen

keine Möglichkeit zu geben, in die Blutbahn zu gelangen. Durch diese beiden Maßnahmen hoffen wir in der Prophylaxe der Fettembolie einen bedeutenden Schritt vorwärts getan zu haben.

Besonders zu erwähnen ist hier noch der Tibiaspaltbruch, bei dem wir ein kombiniertes Verfahren, die Drahtextension durch den Calcaneus mit dem Quengelgipsverband am Knie anwenden. Wir erreichen so eine gleichzeitige Extensions- und Kompressionswirkung.

Wie schon oben erwähnt, ist die Callusbildung bei so idealgestellten Frakturen gering, wir lassen sie deshalb, sofern sie nicht zu kompliziert sind und eine sofortige Behandlung verlangen eine zeitlang unreponiert liegen, und üben so einen starken Reiz auf die Callusbildung aus.

Die Fraktur bleibt meist solange im Distraktionsapparat bis sich Callusbildung zeigt, dann wird sie mit noch liegenden Drähten im Distraktionsapparat mit einem ungepolsterten zirkulären Gipsverband versehen. Nach Erhärtung des Gipses nehmen wir den Apparat ab, lassen aber die Drähte liegen. Zu diesem Zeitpunkt beginnen wir schon mit Bewegungsübungen im Kniegelenk. Zum Schlusse der Behandlung lassen wir den Patienten im neuangelegten Gehgips, aus dem die Drähte entfernt sind, aufstehen. Ließ man die Patienten mit dem vorhergehenden Gips und noch liegenden Drähten aufstehen, so zeigte es sich, daß trotz Callusbildung und Fixierung durch die Drähte im Gips, letztere abrutschten und es so zu Abknickungen der Fraktur kommen konnte. Bei schlecht konsolidierenden Frakturen, die man aber nicht gar zu lange liegen lassen wollte, hat Dr. Rückert dieser Gefahr dadurch zu entgehen versucht, daß er ein mit Löchern versehenes Stahlband über die herausragenden Drähte steckte, dasselbe durch auf die Drähte aufgesetzte Schraubenfeststeller fest an den Gips fixierte und dann das ganze, nachdem er das Stahlband unter dem Fuß zu einem Gehbügel ausgebildet hatte, durch zirkuläre Touren angipste. So ist ein Abrutschen der Drähte und Fragmente unmöglich.

An die Unterschenkelfrakturen reihen sich noch die Malleolarfrakturen an, die wir ebenfalls im Distraktionsapparat stellen. Handelt es sich gleichzeitig um eine Sprengung der Malleolengabel, so kombinieren wir die Behandlung wieder mit einem Quengelgipsverband.

Auch die komplizierten Frakturen dieser Art werden nach primärer Wundversorgung im Distraktionsapparat gestellt. Selbst bei dieser Fraktur, die an sich schon keine sehr günstige

Prognose in Bezug auf Funktion des Fußgelenkes hat, wird von vielen Autoren verlangt, sie in möglichst zahlreichen Fällen operativ anzugehen. Ludloff fixiert die Bruchstücke mit einer langen Schraube gegen die Tibia und Fibula. Bei starker Sprengung der Malleolengabel wendet er noch das Vermutterungsverfahren an, indem er eine zylindrische lange Schraubenmutter bis zur Kompression auf den Knochen aufschraubt.

Da es sich bei diesen Frakturen meist um Stauchungen, Abknickungen und um starke Zersplitterungen handelt, so ist, wenn eben möglich von einem operativen Eingriff abzusehen, da hierdurch die ausgesprengten Knochenstücke in den meisten Fällen verloren gehen und so die Gefahr noch erhöht wird. Lambotte verschraubt auch diese Fraktur mit Platten.

Es ist selbstverständlich, daß wir bei einer einfachen Fraktur ohne Dislokation nur einen leichten Gips anlegen.

Zum Schlusse möchte ich noch von einer im vorigen Jahre von Goetze und Brackertz erschienenen Arbeit über „Die histologischen Unterschiede der subcutanen und operativen Frakturheilung" berichten. Der Inhalt und die Ergebnisse der Versuche dieser Arbeit sind für unsere konservative Frakturbehandlung von grundlegender Bedeutung.

Goetze sagt: „König besitzt ein großes Material operativ geheilter Knochenbrüche mit guten Erfolgen." Goetze behauptet dann weiter, daß diese praktischen Ergebnisse aber noch lange nicht die volle Beweiskraft für die allgemeine Gültigkeit besitzen. König versuchte seine Erfolge mit der operativen Methode und den versenkten Fremdkörpern auch rein wissenschaftlich zu begründen. Er gab dann auch zu, daß durch die Fremdkörper (auch rostfreier Stahl) zunächst ein Abbau herbeigeführt werde, wie dies ja bei jeder Fraktur, besonders aber bei der offenen und freigelegten geschähe, dann aber regelmäßig der Anbau und die feste Verknöcherung folge.

Goetze stellt nun aber auch bei der einfachen, ohne Fremdkörper, operativ gestellten Fraktur, regelmäßig eine mangelhafte Callusbildung und verzögerte Konsolidation fest. Er zeigte mit seiner histologischen Methodik, daß allein der operative Eingriff, d. h. nur die für die Osteosynthese grundlegende Freilegung der Fragmente, eine Störung der optimalen Callusbildung nach sich zieht. (Chir. Kongreß 1927: Aufbau und Abbau bei der Frakturheilung als Wegweiser für die Therapieform. Arch. Klin. Chir. 148, 59). Die damaligen Ergebnisse hat Goetze neuerdings pathologisch-anatomisch be-

stätigen lassen. Die Experimente wurden wieder aufgenommen und die histologischen Untersuchungen bestätigen Goetzes frühere Behauptungen in vollem Ausmaß. Die gesamten histologischen Erläuterungen dieser Untersuchungen würden hier zu weit führen.

Bei der Frage: „Wie kommt die histologische Differenz resp. die verzögerte Konsolidation zustande?“ wurde auf folgende Punkte besonderes Augenmerk gerichtet.

1. Infektion und Wundchemismus.
2. Mechanische Periostschädigungen.
3. Schädigung der Bruchhyperhämangie.
4. Operationstermin.
5. Die Bedeutung des Bruchhämatoms.
6. Der Bruchabbau.

Bei dem letzten Punkt kommt es zu einigen recht interessanten Gegensätzen zwischen Goetze und König, die ich zum Teil wörtlich anführen möchte.

Goetze erklärt, Bonome habe schon 1882 den Abbau histologisch gesehen und kurz beschrieben. Er selbst hält ihn für die Folge des primären Traumas und bei der Osteosynthese für die Folge der erneuten Operation und Gewebsschädigung. König schreibt u. A. „Bei der geschlossenen Fraktur bleiben die als direkte Traumafolge an Ort und Stelle gebildeten Zerfallsprodukte liegen und können alsbald zum Aufbau verwendet werden, — wobei bei wachsenden Knochen — den regenerierten Stoffwechselvorgängen entsprechend regerer Abbau erfolgt. — Bei der offenen Fraktur aber gehen durch die Wunde die Zerfallsstoffe sehr wesentlich verloren. Ein neuer Abbau muß erfolgen als Grundlage für die Regeneration und dieses wird im Röntenbild erkennbar. Dabei gehen aber wieder Zellen zu Grunde wie bei jedem Knochenbruch.“

Es folgen dann einige histologische Erörterungen und Goetze fährt wie folgt fort: „König macht nun einen wichtigen Einwand“: in Fortsetzung seines Gedankenganges von der Nützlichkeit und des zusätzlichen postoperativen Abbaues sagt er, daß dieser postoperative Abbau nur „zunächst“ vermehrt einträte: „regelmäßig folgt aber der Abbau und die feste Verknöcherung“. König spricht nur von „regelmäßig“, scheinbar ungewollt. Tatsächlich kann die Folge verstärkten Abbaues der konsolidierende Anbau sein, er kann aber auch ausbleiben. Er folgt nicht gesetzmäßig, sondern nur unter günstigen Bedingungen. Mag sein, daß es einem so sorgfältigen, geschickten und kenntnisreichen Chirurgen wie König ge-

lingt, selbst große Serien von freien Knochentransplantationen, ja von vereiterten Osteosynthesen ausnahmslos zur festen Konsolidation zu bringen; eine Methode für alle ist es deswegen noch nicht.

Die Klagen über verzögerte Konsolidation und Pseudarthrosen nach operativer Stellung der Knochenbrüche sind schon alt und bereits von Pfeil-Schneider, dem ersten deutschen Autor der Drahtnaht bekannt gegeben worden; sie sind seitdem nie verstummt bis zu einem gewissen Grade auch nach unserer Meinung berechtigt, auch wenn man von Bircher s besonders zahlreichen postoperativen Pseudarthrosen und von Böhler s übertriebenen Warnungen absieht.

Goetze erwähnt dann noch, daß es schließlich nicht darauf ankommt, die Fraktur in mustergültiger Stellung zur Ausheilung zu bringen, sondern daß die wiederzuerlangende Funktionstüchtigkeit ein sehr wichtiger Faktor ist. In seinen therapeutischen Folgerungen sagt er: „die offene Synthese darf nur zur Behebung der schwerer Mängel der Reposition und Rentention angewandt werden.“ Dies schränkt er dann noch weiter ein. Als Ergebnis seiner Experimente und den daraus gewonnenen Erfahrungen seien hier die 5 Punkte aus seiner Zusammenfassung wiedergegeben.

1. Es konnte im Tierexperiment histologisch nachgewiesen werden, daß die Freilegung einer frischen Fraktur ohne weitere, der Reposition und Fixation dienende Maßnahme als operativer Akt allein regelmäßig eine Störung der Konsolidation erzeugt: die rasche Metaplasie des primär entstehenden Fibroblasten-Keimgewebes in Osteoiden und Chonchroiden provisorischen Callus wird stark verzögert; der Wundchemismus erfährt eine starke Säuerung.

2. Bewußte mechanische Verletzungen des Periosts verstärken die genannten Störungen.

3. Die Verschiebung der Operation auf einen späteren Termin, nämlich die Zeit der ausreichenden Entstehung des provisorischen Callus mildert die Störung der Metablasie.

4. Bei jeder Frakturheilung ist histologisch eine Nekrose der Fragmentenden und eine Auflockerung ihres Knochengefüges festzustellen. Dieser Abbau verstärkt sich nach operativer Freilegung.

5. Die histologischen Unterschiede bei subcutaner und postoperativer Heilung begründen eine prinzipielle Bevorzugung konservativer Behandlungsmethoden und damit deren weiteren Ausbau. In Verbindung mit den Vorzügen einer exak-

ten anatomischen Stellung geben sie einen Wegweiser ab für die allgemeine und spezielle Indikation der Osteosynthese. Wichtig ist der nicht zu frühe und nicht zu späte Zeitpunkt der Operation und die Beschränkung des Eingriffs auf die notwendigen Teilaufgaben: keine oder kleinste Freilegung; äußerste Schonung des Periostes, des periostalen Callus und des periostalen Blutgefäßsystems; keine oder möglichst kleine Fremdkörper; nur versenkbare und durch kleine Eingriffe wieder entfernbare Fremdkörper.

Goetze hat mit dieser Arbeit erneut bewiesen, wie wichtig und direkt erforderlich es ist auch in der Frakturbehandlung immer den Weg einzuschlagen, der uns physiologisch erscheint und somit die Frakturheilung genau so wie die Wundheilung vom rein biologischen Standpunkt aus zu betrachten.

Statistisches

Bei der Bearbeitung des gesamten Frakturenmaterials aus den letzten 6 Jahren, was sich auf 2141 Fälle beläuft, ergeben sich einige interessante Zahlen, an denen man nicht achtlos vorübergehen kann.

Die Statistik wurde durch einen günstigen Umstand recht anschaulich, übersichtlich und vergleichbar. Es ergab sich nämlich, daß zu Beginn dieser Arbeit 1928 von 2646 Patienten ca. 10% Frakturen waren und von diesen wieder ca. 10% ope-

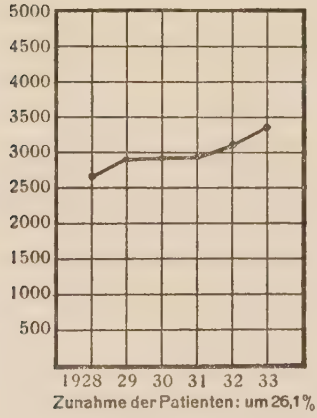

Zunahme der Patienten: um 26,1%

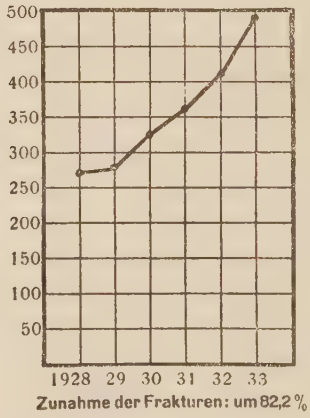

Zunahme der Frakturen: um 82,2%

rativ behandelt wurden. Die Vergleiche mit den darauffolgenden Jahren und dem Endjahr dieser Arbeit lassen sich am besten veranschaulichen, wenn man die zahlenmäßigen Ergebnisse graphisch darstellt.

	Pat.	Frakt.	%	Op.	%
1928	2656	271	10,2	28	10,3
1929	2911	280	9,6	21	7,5
1930	2954	327	11,06	21	6,4
1931	2963	359	12,1	21	5,8
1932	3136	410	13,07	17	4,1
1933	3399	494	14,5	16	3,21

Nach Abzug der Patellar-, Olecranon- und Radiusköpfchen-Meißelfrakturen:

	Op.	%	Op. nach Abzug	%
1928	28	10,3	25	9,2
1929	21	7,5	15	5,3
1930	21	6,4	15	4,3
1931	21	5,8	11	3,06
1932	17	4,1	8	1,9
1933	16	3,2	3	0,6

So zeigt sich zuerst, daß die Anzahl der Patienten in keiner Weise, prozentual gerechnet, zunimmt gegenüber der Anzahl der Frakturen. Wir sehen, daß die Kurve der Patienten in allen 6 Jahren langsam und gleichmäßig ansteigt, während die der Frakturen rapide in die Höhe schnellt. Aus den beiden angeführten Kurven ergibt sich folgendes wichtiges Ergebnis: 1. Patientenzunahme 26,1%; 2. Frakturenzunahme 82,2%; hieraus folgt eine direkte Mehrzunahme der Frakturen um 56,1%. Die Gründe für dieses Ergebnis habe ich schon in meinem Eingangskapitel, wo ich über die häufigere Behandlung der Frakturen in den Kliniken sprach, klargelegt.

Ein für die vorliegende Arbeit weit wichtigeres und noch interessanteres Ergebnis zeigt sich aus dem Vergleich der Kurve aller Frakturen mit der der operierten Fälle. Der Wunsch an unserer Klinik möglichst viele Frakturen konservativ zu behandeln, auch solche, von denen man früher annahm, daß dies nur auf operativem Wege geschehen könne, hat zu einem immer weiteren Ausbau unserer Methode geführt. Wollte man den Fortschritt unserer konservativen Behandlungs-

methode und somit den Rückgang der operativen Methode allein aus der Anzahl der operierten Fälle ersehen, so könnte man hieraus einen falschen Schluß ziehen.

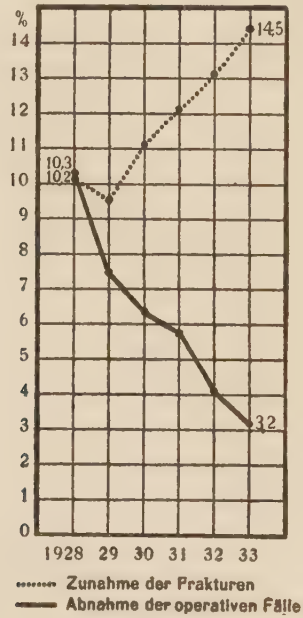

Man müßte z. B. annehmen, daß wir in den Jahren 1929 bis 1931 mit je 21 operierten Fällen einen Stillstand zu verzeichnen hätten und unsere Methode nicht weiter auszubauen gewesen wäre; wenn wir jedoch die Mehrzunahme der Frakturen von 56,1% und deren Anteil in diesen Jahren mit in Betracht ziehen und dieses gleichzeitig graphisch darstellen, so finden wir das überraschende Ergebnis, daß auch in diesen 3 Jahren die Kurve von 7,5% auf 5,8% abfällt.

In den gesamten 6 Jahren zeigt sich, was wiederum aus dem Rückgang der operierten Fälle allein nicht zu sehen ist, ein steiler Abfall von 10,3 bis auf 3,2%. Es hat sich bei der Aufstellung der Statistik ergeben, daß bei Zugang eines einzigen operativen Falles in einem bestimmten Jahre Schwankungen bis zu 1% auftreten können. Diese haben jedoch keinerlei Einfluß auf das Gesamtergebnis.

Da sich, wie ja aus der vorliegenden Arbeit hervorgeht unsere Operationsmethoden mit ganz wenigen Ausnahmen

lediglich auf die Patellar-, Olecranon- und Radiusköpfchen-meißelfrakturen beziehen, so habe ich in den 6 Jahren diese 3 Frakturen noch von den operativ angegangenen Fällen abgezogen, und es blieben dann nur noch die Ausnahmen zurück, die jedoch in noch deutlicherer Weise den Rückgang der operativ behandelten Fälle zeigen.

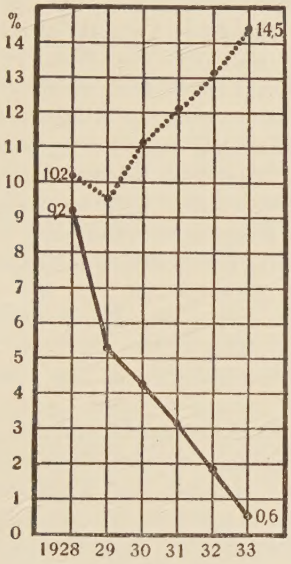

..... Zunahme der Frakturen
——— Abnahme der operativen Fälle nach Abzug von Patellar-, Olecranon- und Radiusköpfchen-Meißelfrakturen

Während im Jahre 1928 die Ausnahmen immer noch 9,2% (10,3% waren alle operativen Fälle) betrugen, so sind sie im Jahre 1933 auf 0,6% zusammengeschrumpft, d. h. dies sind die Fälle, die wir operativ behandeln müssen, da sie bei konservativer Behandlung ein schlechteres Resultat abzugeben versprechen oder von vornherein durch ihre Kompliziertheit eine konservative Behandlung ausschließen. Diese Zahlen verbunden mit den Resultaten stellen einen gewaltigen Fortschritt in unserer Frakturbehandlung dar.

Zum Schlusse danke ich Herrn Prof. Klapp für die Ueberlassung dieser Arbeit und Herrn Dr. Hempel für die freundliche Unterstützung bei der Anfertigung derselben.

Literatur.

Böhler: Die Technik der Knochenbruchbehandlung.

Boeminghaus: Die Frakturen am Ellenbogen, insbesondere der fractura condylica. Med. Welt 1932, Nr. 13.

Goetze und Brackertz: Die histologischen Unterschiede der subcutanen und der operativen Frakturheilung. Arch. f. klin. Chir. Bd. 178, S. 565—590.

Helferich: Frakturen und Luxationen.

Hempel: Die Behandlung der Unterschenkelfrakturen an der Marburger chirurgischen Klinik. Med. Welt 1933, Nr. 1.

Klapp: Operationen an der unteren Extremität. Chir. Op.-Lehre v. Bier, Braun, Kümmel, Bd. 5, S. 245—547.

— — Bemerkungen zur Drahtextension. Ztralbl. f. Chir. 1934, Nr. 3, Jhg. 61.

— — Grundsätzliches zur Extension und Lagerung. Arch. f. klin. Chir. 1931, Bd. 167.

— — Biologische Betrachtungen in der Chirurgie. Med. Welt 1934, Nr. 36.

— — und Block: Knochenbruchbehandlung mit Drahtzügen.

Kaufmann: Handbuch der Unfallmedizin.

König: Operative Chirurgie der Knochenbrüche.

— — und Magnus: Handbuch der gesamten Unfallheilkunde.

Lange: Die Behandlung der Knochenbrüche durch den praktischen Arzt.

Lambotte: Osteosynthèse; Analyse critiques par A. Lambotte.

Lexer: Allgemeine Chirurgie.

Matti: Die Knochenbrüche und ihre Behandlung.

Steinmann: Lehrbuch der funktionellen Behandlung der Knochenbrüche und Gelenkverletzungen.

Wiedhopf: Der typische Speichenbruch und seine Behandlung. Med. Welt 1932, Bd. 28.

Lebenslauf.

Am 4. September 1908 wurde ich als Sohn des prakt. Arztes Friedrich Wilhelm Uffelmann und seiner Ehefrau Else geb. Heinen zu Gießen geboren. Die Volksschule besuchte ich zu Schwerte an der Ruhr, daselbst auch das Realgymnasium und machte dort Ostern 1928 mein Abitur. Im selben Jahre habe ich mein Medizinstudium in Jena begonnen und auch dort mein medizinisches Vorexamen abgelegt. Meine klinischen Semester studierte ich alle in Marburg, wo ich am 11. Juli 1934 mein Staatsexamen bestand. Seit dem 1. August 1934 bin ich Medizinalpraktikant an der Marburger Chirurgischen Klinik.

Meine akademischen Lehrer waren:

in Jena: Gräper, Heilmeyer, Kiesewalter, Maurer, Noll, Plate, Renner, Schneider, Schulz, Sieverts, von Skramlik, Veil, Wien.

in Marburg: Arndt, Baur, Boeminghaus, Eimer, Freudenberg, Gessner, Göppert, Grüter, Gürber, Hildebrandt, Kehrer, Klapp, Klewitz, Kretschmer, Loebell, Mautz, Naujoks, Neumann, Pfannenstiel, Rix, Ruete, Schwenkenbecher, Schmidt, Uffenorde, Versé, Wiedhopf.